

薬剤溶出ステントに残された課題

田辺 健吾

Tanabe K: Unsolved issues of drug-eluting stents. J Jpn Coron Assoc 2005; 11: 144-148

I. はじめに

2001年に sirolimus-eluting stent の最初のパイロットスタディである FIM (First in Man) trial にて、同ステントの素晴らしい結果が報告¹⁾されて以来3年ほどの月日が経過した。その間、数々の薬剤溶出ステント (drug-eluting stent; DES) が開発されてきたが、全てが理論通りに有用性を示すことができたわけではない²⁾。現時点では sirolimus ならびに paclitaxel eluting stent のエビデンスが徐々に築きあげられ、欧米では両 DES が臨床使用可能となっている。日本では最初の DES として sirolimus-eluting stent (CypherTM) が2004年3月に欧州より遅れること2年、ようやく厚生労働省に承認され8月に保険償還された。いよいよ日本も DES 時代に入り、虚血性心疾患の治療方針にも多大な影響を与えつつある。しかし、実際の臨床の場合、いわゆるリアルワールドでのデータが蓄積されるにつれ、残された課題も明らかとなってきた。本稿では、この DES の課題にスポットをあてて概説し、今後の展望についてもふれていきたい。

II. DES 留置後の再狭窄と対処法

Sirolimus-eluting stent の最初の pilot trial である FIM¹⁾、ならびに欧州での多施設二重盲見試験、RAVEL trial³⁾ では再狭窄率が0%と驚異的な結果が判明し、再狭窄が撲滅されたかに思われたが、病変・患者背景がよりハイリスクとなった、それ以降の trial やリアルワールドでは再狭窄はゼロではないことが判明した。なので DES 留置後の再狭窄について考察し、対処方法を検討することは重要である。

1. DES 後の再狭窄の形態

Sirolimus-eluting stent を留置した後に生じた再狭窄の形態についての詳細な分析としては、イタリア・ミラノからとオランダ・ロッテルダムからのものと2つの報告がある。前者では、368症例735病変に対して841個の sirolimus-eluting stent が植え込まれ、狭心症症状か虚血のサインが認められた24症例に follow-up の冠動脈造影が行われた。

うち、11症例14病変に再狭窄を認めたが、注目すべきは全てが病変長10 mm以下の focal restenosis であったことである (うち、6病変は multifocal)。また、平均の病変長は5.62 mmと非常に短かった⁴⁾。一方、ロッテルダムの Thoraxcenter では、リアルワールドでの sirolimus-eluting stent の効果を確認すべく2002年4月より6カ月間、基本的に全例に sirolimus-eluting stent の植込みを行った (RESEARCH registry)⁵⁾。この registry では、以下の病変・患者にステント植込み6カ月後の follow-up の冠動脈造影が施行されている。1) ステント内再狭窄、2) 分岐部病変、3) 左主干部病変、4) 慢性完全閉塞、5) 径2.25 mm のステントが植え込まれた症例、6) 長さが合計36 mm以上のステントが植え込まれた症例、7) 急性心筋梗塞。これらに加えて、症状の再燃があった患者や、負荷テストで陽性となった患者にも勿論、冠動脈造影が施行されている。

これら複雑病変の follow-up の冠動脈造影が121症例221病変について得られた時点で、再狭窄は19症例20病変に認められた。これら20病変のうち、6病変は proximal edge の再狭窄、残り14病変は in-stent の再狭窄であった。しかも、ミラノからの報告と一致するように、in-stent の再狭窄のうち12病変 (86%) は focal restenosis であった⁶⁾。SIRIUS trial で生じた再狭窄例のうち、87% (27/31) は focal restenosis であったと報告されており、臨床試験でもリアルワールドにおいても再狭窄のほとんどは focal であるといえる。Paclitaxel-eluting stent に関しては、TAXUS IV trial にては再狭窄の形態について解析されている。In-stent segment において16例に再狭窄が生じたが、うち10例 (62.5%) は focal restenosis であった。このように DES 留置後の再狭窄はほとんどが病変長の短い focal restenosis である。

Bare metal stent 留置後の再狭窄の形態については、Mehran らが提唱した分類が汎用されている⁷⁾。この分類が有用なのは、再狭窄病変に対するインターベンション後の再血行再建率 (TLR) が予測できることにある。たとえば、focal restenosis に対してインターベンションを行った場合に TLR は19.1%なのに対して、proliferative の場合は50%という具合である。当初は DES 後の再狭窄のほとんどが focal であることを考えると、DES 後の再狭窄は比較

三井記念病院循環器センター内科 (〒101-8643 東京都千代田区 和泉町1)

的“良性”で再治療を行っても良好な成績が得られるのではないかと予想されていた。

2. DES後の再狭窄への治療成績

ロッテルダムからの報告では、当初の予想と反して sirolimus-eluting stent 留置後の再狭窄への PCI の成績は決して芳しいものではなかった⁸⁾。24 症例 27 病変の sirolimus-eluting stent 後の再狭窄に対して再度 PCI が施行されている。図 1 に狭窄率 (diameter stenosis) ならびに最小血管径 (minimal lumen diameter) の変遷を示す。再治療での late loss は 0.77 mm で再々狭窄率は 40% と、再狭窄の形態が focal が多いのにもかかわらず今ひとつの結果であった。ただし本報告では治療内容が balloon であったり、さらに sirolimus-eluting stent が植え込まれていたり paclitaxel-eluting stent が植え込まれていたり一貫していないのが limitation である。今後のほかの報告にも注目する必要がある。

3. DES後の再狭窄の原因と対処法

DES 後の再狭窄の原因としては、ステントがカバーすべきところをカバーしていなかったために生じたもの (広義

の geographic miss) と、それ以外とに大別できる。前者としては、2 個以上の DES を使用した際のギャップや、バルーンで injury を加えたところをしっかりと DES で覆っていなかった場合などが含まれる。こういったケースでは同部位に再度 DES を植え込むのが理にかなっていると考えられる。しかし、後者の場合では、はたしてどのような戦略がよいのかははっきりしていない。

また、最近、DES 留置後の再狭窄をきたした部位を注意深く観察すると、ステントが断裂していた、いわゆる stent fracture といった現象が報告されている⁹⁾。これは右冠動脈の #2 に 33 mm という長い sirolimus-eluting stent を植え込んだところ、同ステントの真ん中に再狭窄を生じ、血管内超音波 (IVUS) で観察すると、植込み直後には存在していた stent strut が再狭窄部位ではなくなっていたというものである (図 2)。これまでの報告をみると、収縮期・拡張期での可動性が大きい右冠動脈やバイパスグラフトに多く認められるようであるが、どれくらいの頻度で生ずるのか、生じた場合の臨床的なインパクトについては不明な点も多い。

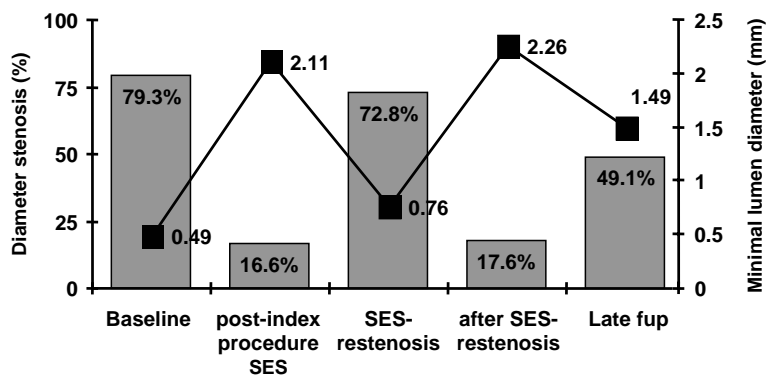


図 1 Sirolimus-eluting stent 留置後の再狭窄に対する PCI での diameter stenosis と minimal lumen diameter の推移

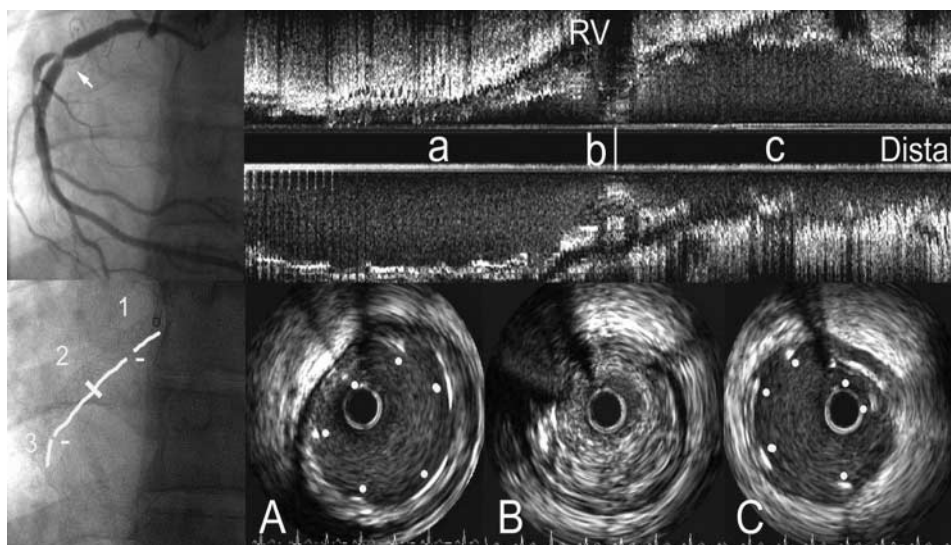


図 2 Stent fracture による DES の再狭窄

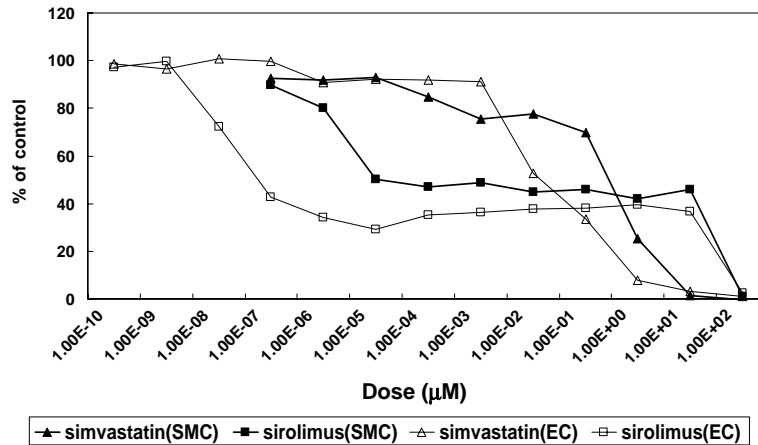


図3 Simvastatin と sirolimus の血管平滑筋細胞 (SMC) と内皮細胞 (EC) への増殖抑制効果

今後の展望であるが、さらなる再狭窄低下をめざした新たな DES の開発が第一に重要であろう。また fracture をさけるためには、より血管の動きに追従できるような材質での DES, あるいは生体吸収性の DES の開発も重要となってくると思われる。

III. Stent thrombosis

1. DES で stent thrombosis が懸念される理由

DES で常に stent thrombosis が懸念されるのは、その薬剤が血管平滑筋細胞 (smooth muscle cell; SMC) の増殖を抑制するだけでなく内皮細胞 (endothelial cell; EC) も抑制するので、ステント植込み後の内皮の再生が遅れるのではないか、という理論背景による。Simvastatin と sirolimus を用いた vitro の実験でも、濃度依存性に SMC と EC 双方の増殖を抑えるので、SMC の増殖だけを抑制して EC は抑制しないというような therapeutic window は存在しなかった (図 3)¹⁰。しかし、多くの臨床試験や報告において、sirolimus-eluting stent にしても paclitaxel-eluting stent にしても植込み後 30 日以内の stent thrombosis の頻度に関しては、bare metal stent とほぼ同等であることが判明した。

次なる疑問は 30 日以降に生ずる late stent thrombosis が、どれくらいの頻度で生ずるのかということであった。

2. Late stent thrombosis

2005 年の ACC において、SIRIUS trial の植込み後 3 年までの長期のデータが発表された。3 年目までの stent thrombosis の頻度は、sirolimus-eluting stent, bare metal stent とともに 4 例 (0.8%) と同様であったが、発症時期が若干異なっていた (図 4)。Bare metal stent のほうは全てが植込み後 9 カ月に生じていたが、sirolimus-eluting stent のほうは 9 カ月から 2 年までで 1 例、2 年から 3 年までで 1 例生じていたのである。また、ドイツとイタリアの 3 施設でのデータによると、sirolimus-eluting stent を植え込まれた 1062 症例のうち、9 カ月までの血栓症の頻度は 9 例 (0.8%) であった¹¹。うち、植込み後 30 日以上経過して生ずる late stent thrombosis は 5 例 (0.5%) に発症している。また、症例報告のレベルでは、植込み後 18 カ月経過してステントの血栓性閉塞による心筋梗塞を生じたというものもある¹²。本報告では病理学的な検討もなされており、著者らはポリマーに対する過敏反応が原因ではないかと考察し

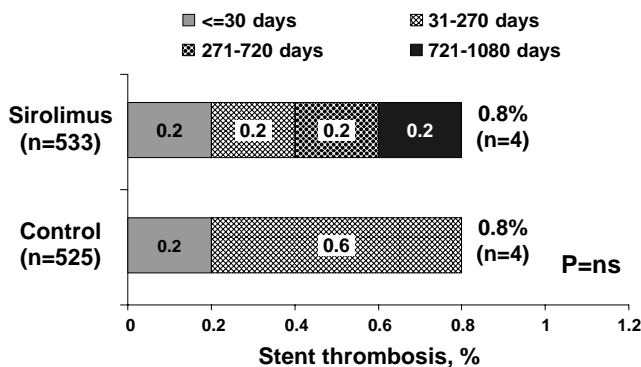


図4 SIRIUS trial での 3 年までの stent thrombosis の頻度

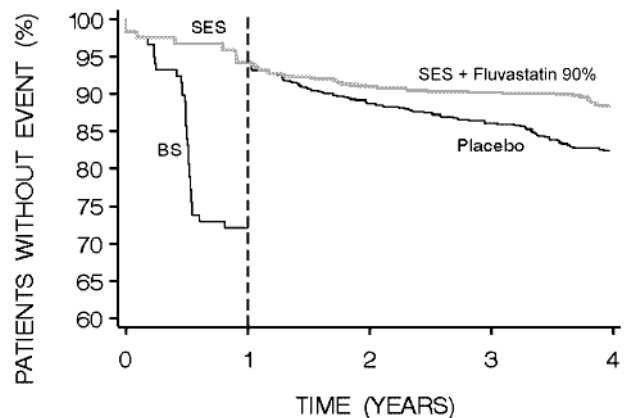


図5 RAVEL trial+LIPS trial の event free survival カーブ




図6 Conor社の strut に孔があいたステント

ている。

DES後のlate stent thrombosisは、頻度は多くはないかもしれないが発症する可能性があるということは念頭に置いておかねばならない。また、外科手術のために aspirin の投与を中止したところ、植込み後300日以上経過しているにもかかわらずステント血栓症を生じたという報告もあり¹³⁾、DES留置後長期経過していても aspirin を中止する場合には注意を要する。

3. 今後への展望

流血中の内皮前駆細胞 (EPC) をステントに capture して、ステント表面の内皮化を促進することで新生内膜の増殖を抑えるという概念の新しいDESの開発も進み、欧州では治験に入っている¹⁴⁾。現時点では再狭窄予防の点で効果がやや弱く、さらなる開発が進められている。もし、このプロジェクトが成功すれば、より生理的なDESと考えられ、stent thrombosis に対する懸念が少なくなることになるであろう。

IV. 長期予後改善を目指して

DESは従来のbare metal stent に比べて著明に再狭窄率を減らす有用なデバイスであることは間違いない。一方で、長期の生命予後を改善するために開発されたものではないということも認識すべきである。というのも、急性心筋梗塞は不安定なプラークの破裂により生ずるもので、軽度から中等度の狭窄病変からも発症するからである。この意味で有意義な試験としてはLIPS trial があげられる¹⁵⁾。同試験ではPCI後にフルバスタチンを投与する群とプラセボを投与する群を比較し、前者が優位に長期のイベントを抑制したのである。机上の計算にすぎないが、たとえば sirolimus-eluting stent の RAVEL trial の event free sur-

vival のカーブと、LIPS trial の event free survival のカーブとを合わせると、4年で90%のevent freeを期待することができることとなる(図5)。このようにスタチンなどPCI後の2次予防にエビデンスのある薬剤を積極的に投与することが重要であろう。Interventional cardiologist はDESをいかに効果的に植え込むかだけでなく、2次予防にも留意することが求められる。

V. 次世代のDES

DESの第一の目的は再狭窄を抑えることであるが、さらなる効果を付加するべく開発が進められている。たとえば、Conor社はstent strutに孔をあけたものを開発し(図6)、実際に孔にpaclitaxelをのせたものを商品化し臨床試験が行われ、最適なelution profileやdoseを模索するのに有用であった¹⁶⁾。本ステントは、孔に再狭窄予防目的の薬剤のほかにも心筋保護や血管新生を促進する薬剤をのせることで、再狭窄予防+αのステントとなる可能性があり、今後の開発に注目したい。

文 献

- 1) Sousa JE, Costa MA, Abizaid A, Abizaid AS, Feres F, Pinto IM, Seixas AC, Staico R, Mattos LA, Sousa AG, Falotico R, Jaeger J, Popma JJ, Serruys PW: Lack of neointimal proliferation after implantation of sirolimus-coated stents in human coronary arteries: a quantitative coronary angiography and three-dimensional intravascular ultrasound study. *Circulation* 2001; **103**: 192-195
- 2) Tanabe K, Regar E, Lee CH, Hoye A, van der Giessen WJ, Serruys PW: Local drug delivery using coated stents: new developments and future perspectives. *Curr Pharm Des* 2004; **10**: 357-367
- 3) Morice MC, Serruys PW, Sousa JE, Fajadet J, Ban Hayashi

- E, Perin M, Colombo A, Schuler G, Barragan P, Guagliumi G, Molnar F, Falotico R: A randomized comparison of a sirolimus-eluting stent with a standard stent for coronary revascularization. *N Engl J Med* 2002; **346**: 1773–1780
- 4) Colombo A, Orlic D, Stankovic G, Corvaja N, Spanos V, Montorfano M, Liistro F, Carlino M, Airolidi F, Chieffo A, Di Mario C: Preliminary observations regarding angiographic pattern of restenosis after rapamycin-eluting stent implantation. *Circulation* 2003; **107**: 2178–2180
 - 5) Lemos PA, Serruys PW, van Domburg RT, Saia F, Arampatzis CA, Hoye A, Degertekin M, Tanabe K, Daemen J, Liu TK, McFadden E, Sianos G, Hofma SH, Smits PC, van der Giessen WJ, de Feyter PJ: Unrestricted utilization of sirolimus-eluting stents compared with conventional bare stent implantation in the “real world”: the Rapamycin-Eluting Stent Evaluated At Rotterdam Cardiology Hospital (RESEARCH) registry. *Circulation* 2004; **109**: 190–195
 - 6) Lemos PA, Saia F, Ligthart JM, Arampatzis CA, Sianos G, Tanabe K, Hoye A, Degertekin M, Daemen J, McFadden E, Hofma S, Smits PC, de Feyter P, van der Giessen WJ, van Domburg RT, Serruys PW: Coronary restenosis after sirolimus-eluting stent implantation: morphological description and mechanistic analysis from a consecutive series of cases. *Circulation* 2003; **108**: 257–260
 - 7) Mehran R, Dangas G, Abizaid AS, Mintz GS, Lansky AJ, Satler LF, Pichard AD, Kent KM, Stone GW, Leon MB: Angiographic patterns of in-stent restenosis: classification and implications for long-term outcome. *Circulation* 1999; **100**: 1872–1878
 - 8) Lemos PA, van Mieghem CA, Arampatzis CA, Hoye A, Ong AT, McFadden E, Sianos G, van der Giessen WJ, de Feyter PJ, van Domburg RT, Serruys PW: Post-sirolimus-eluting stent restenosis treated with repeat percutaneous intervention: late angiographic and clinical outcomes. *Circulation* 2004; **109**: 2500–2502
 - 9) Sianos G, Hofma S, Ligthart JM, Saia F, Hoye A, Lemos PA, Serruys PW: Stent fracture and restenosis in the drug-eluting stent era. *Catheter Cardiovasc Interv* 2004; **61**: 111–116
 - 10) Tanabe K, Ishiyama H, van der Giessen WJ, Serruys PW: Statin-Eluting Stent. *Stent Textbook* (in press)
 - 11) Iakovou I, Schmidt T, Bonizzoni E, Ge L, Sangiorgi GM, Stankovic G, Airolidi F, Chieffo A, Montorfano M, Carlino M, Michev I, Corvaja N, Briguori C, Gerckens U, Grube E, Colombo A: Incidence, predictors, and outcome of thrombosis after successful implantation of drug-eluting stents. *JAMA* 2005; **293**: 2126–2130
 - 12) Virmani R, Guagliumi G, Farb A, Musumeci G, Grieco N, Motta T, Mihalecik L, Tespili M, Valsecchi O, Kolodgie FD: Localized hypersensitivity and late coronary thrombosis secondary to a sirolimus-eluting stent: should we be cautious? *Circulation* 2004; **109**: 701–705
 - 13) McFadden EP, Stabile E, Regar E, Cheneau E, Ong AT, Kinnaird T, Suddath WO, Weissman NJ, Torguson R, Kent KM, Pichard AD, Satler LF, Waksman R, Serruys PW: Late thrombosis in drug-eluting coronary stents after discontinuation of antiplatelet therapy. *Lancet* 2004; **364**: 1519–1521
 - 14) Aoki J, Serruys PW, van Beusekom H, Ong AT, McFadden EP, Sianos G, van der Giessen WJ, Regar E, de Feyter PJ, Davis HR, Rowland S, Kutryk MJ: Endothelial progenitor cell capture by stents coated with antibody against CD34: the HEALING-FIM (Healthy Endothelial Accelerated Lining Inhibits Neointimal Growth-First In Man) Registry. *J Am Coll Cardiol* 2005; **45**: 1574–1579
 - 15) Serruys PW, de Feyter P, Macaya C, Kokott N, Puel J, Vrolix M, Branzi A, Bertolami MC, Jackson G, Strauss B, Meier B: Fluvastatin for prevention of cardiac events following successful first percutaneous coronary intervention: a randomized controlled trial. *JAMA* 2002; **287**: 3215–3222
 - 16) Serruys PW, Sianos G, Abizaid A, Aoki J, den Heijer P, Bonnier H, Smits P, McClean D, Verheye S, Belardi J, Condado J, Pieper M, Gambone L, Bressers M, Symons J, Sousa E, Litvack F: The effect of variable dose and release kinetics on neointimal hyperplasia using a novel paclitaxel-eluting stent platform: the Paclitaxel In-Stent Controlled Elution Study (PISCES). *J Am Coll Cardiol* 2005; **46**: 253–260