

虚血性僧帽弁閉鎖不全症に対する外科治療

岡田 行功

Okada Y: **Mitral valve repair for ischemic mitral regurgitation.** J Jpn Coron Assoc 2006; 12; 75-81

I. はじめに

心不全の原因疾患のうちで最も頻度の高いものは虚血性心疾患である。心筋梗塞後の心不全では虚血性僧帽弁閉鎖不全(IMR)の合併が予後に大きく影響するとされ(図1¹⁾、心エコー図検査法の進歩によりそのメカニズムが明らかにされつつある。一方、虚血性心疾患に対する治療としてステントを用いた冠動脈インターベンション(PCI)の普及、バイパス術の領域では体外循環を用いない心拍動下冠動脈バイパス術(OPCAB)が広く行われるようになり、IMRの診断と治療方針の決定に関して議論の多いところである。本稿では最近のIMRの診断、手術適応、手術方法とその成績について述べることにする。

II. IMRのメカニズム

心筋梗塞後のIMR発生頻度の報告をみると、左室造影の時代で中等度以上のIMR発生が3%であったとされている。最近の優れた心エコー図検査を用いれば、左室造影よりももう少し高い頻度で有意のIMRが診断されるであろう。

IMRは、機械的合併症である乳頭筋断裂による急性左心不全タイプから、梗塞後慢性期の左室リモデリングによって生じる慢性心不全タイプのものまでがある。IMRのメカニズムは表1に示すように、1)乳頭筋断裂あるいは乳頭筋延長による弁逸脱(type II)、2)左室拡大に伴う弁輪拡大、僧帽弁葉のapical tethering(type I-IIIb)、に大きく分けられる。

乳頭筋の断裂あるいは延長については乳頭筋壊死によるものであり、理解が容易である。しかしながら、いわゆるIIIbタイプのIMRについては多くの議論がなされてきた。Burchらは1960年代に、いわゆる乳頭筋不全(papillary muscle dysfunction)の概念を発表した²⁾。しかしながら、乳頭筋自体の虚血だけでは僧帽弁閉鎖不全を生じないことが知られている。次いで、Godley, Weymanらは2Dエコー図検査を用いてIMRを22例検討し、乳頭筋が位置す

る左室壁のdyskinesisによって僧帽弁閉鎖が妨げられる(incomplete mitral leaflet closure, IMLC)ことを報告した³⁾。心エコー図検査の進歩、とくに2Dエコー図検査、そして最近のreal-time 3Dエコー図検査によりIMRのメカニズムが症例ごとに詳細に診断できるようになってきた。Otsujiらは羊の慢性実験モデルを用いてreal-time 3Dエコー図検査法によりIMRの発生メカニズムを検討し、僧帽弁逆流量は前尖弁輪と両側乳頭筋の距離(tethering distance)の延長と大きく関係しており、とくに後内側乳頭筋がさらに内側後方へとシフトすることでtethering distanceが延長してIMRを生じると結論した⁴⁾。一方、Konoらは左室の形態、楕円形か球形かに注目して左室のsphericityが重要な要素であると報告している⁵⁾。Kwan, Watanabeらは最近のreal-time 3Dエコー図検査を駆使して、IMRでは僧帽弁の形態が非対称となっていることや、弁輪のサドルシェイプが平坦になり弁葉が左室側にtentingを形成していることを明瞭に示した^{6,7)}。この方法によれば、各症例のtentingの程度や、tentingを生じているメカニズム、逆流弁口部位や面積も同時に解析ができ、今後の外科治療方法の選択に効果をもたらすものと期待される。

III. 僧帽弁閉鎖不全の重症度

一般に僧帽弁閉鎖不全の重症度については、1)逆流量、2)逆流率、3)逆流弁口面積、で表すようになっており、単にI~III度あるいは軽度~高度は評価されにくくなっているため、閉鎖不全の重症度を定量的に表すことが必要である。ことに、IMRではnon-ischemic MRの重症度評価と異なり、逆流弁口面積が0.2 cm²、逆流量30 mlで生命予後に影響を与えるとされている¹⁾。さらに、IMRの重症度評価で混乱が生じる一因は、IMRの重症度が前負荷、後負荷によって大きく影響されることである。Aklogらは、術中経食道心エコー法(TEE)によるIMRの重症度評価は過小評価となると報告している⁸⁾。また、LancellottiらはIMRの予後を検討した報告のなかで、死亡例の特徴は安静時逆流弁口面積20 mm²以上、exerciseにより逆流弁口面積が13 mm²増加したとしている⁹⁾。すなわち、IMRの重症度は一定ではなくダイナミックであり、その評価方法と

神戸市立中央市民病院心臓血管外科(〒650-0046 神戸市中央区港島中町4-6)

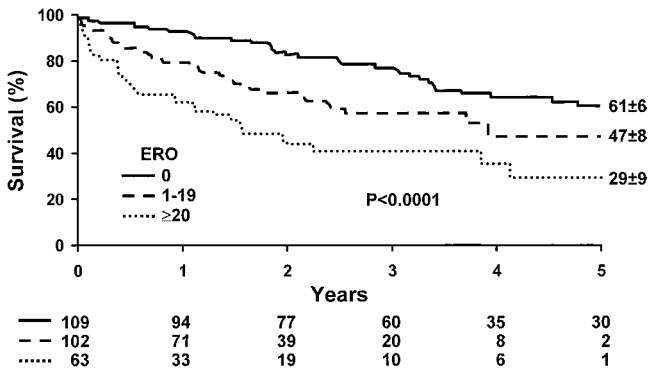


図1 虚血性僧帽弁閉鎖不全を合併した心筋梗塞例の生存曲線 (Grigioni F, et al: Circulation 2001; 103: 1759-1764¹⁾ より引用) ERO: 逆流弁口面積

表1 虚血性僧帽弁閉鎖不全症のメカニズム

- ・ 乳頭筋断裂 (type II)
- ・ 乳頭筋壊死による延長 (type II)
- ・ 機能的僧帽弁逆流 (type I-IIIb)

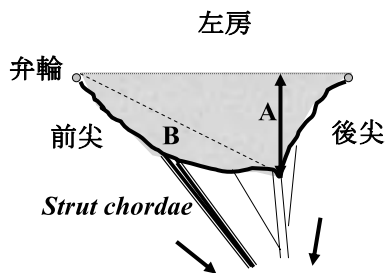


図2 虚血性僧帽弁逆流の重症度の評価法
 ■: tenting area, A: tethering height (または coaptation depth), B: concavity area

治療方針の決定について慎重でなければならない。臨床的な重症度評価のなかで、心エコー図検査による重症度評価を図2に示す。すなわち、tenting areaやconcavity areaが大きいほど、またcoaptation depth(弁輪から弁接合部までの深さ)が深いほどIMRの程度は重症であるといえる。また、僧帽弁左室側の腱索を図3に示す。

IV. IMR に対する外科治療法の変遷

IMRの外科治療は、種々の方法による弁形成術か人工弁置換術である。それらの手術成績は基本的に左室機能低下症例を対象としているために、良好であるとはいえない状況で、現在もなお様々な外科治療方法が検討され続けている。

1986年 Kayらの報告では、141例のIMRに対して弁形成術、主に縫合糸による弁輪形成術を101例、人工弁置換術を40例に行って、IMR症例の70%で弁形成術が可能であり、その手術成績も人工弁置換術より良好であると報告した¹⁰⁾。弁輪形成術も様々な方法があるが、Czerらによ

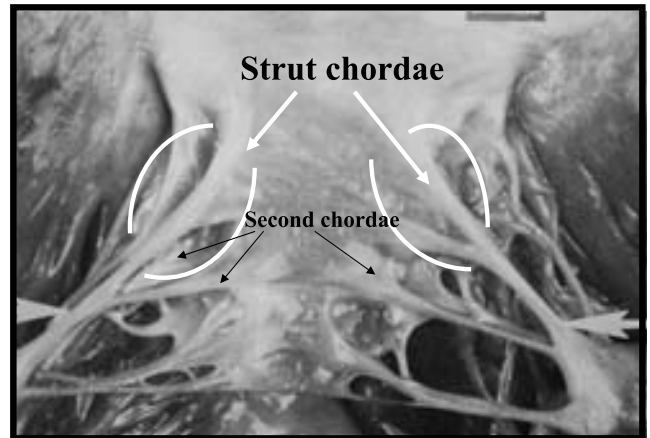


図3 左室側からみた僧帽弁前尖の腱索
 Strut chordaeは前尖のrough zone-clear zoneの間に付着する太い、しっかりとした腱索で、これが外側あるいは心尖部へと引っ張られる(tethering)ので前尖が左室側に凸となる。

る縫合糸によるものと、人工弁輪によるものとの比較検討では、IMR症例(60例)を人工弁輪(Carpentier-Edwards classical ring)27例と縫合糸による交連部の弁輪形成術33例とに分け術中評価を行い、遺残逆流は人工弁輪を用いることにより有意に減少したとしている¹¹⁾。

僧帽弁逆流に対して弁形成術の盛んなニューヨーク大学とクリーブランドクリニックからIMRに対する外科治療の遠隔成績が報告された^{12, 13)}。Grossiらは1976年から1996年の20年間に223例のIMRに対して弁形成術152例(人工弁輪77%, 縫合糸23%), 人工弁置換術71例を行い、術前状態が比較的落ち着いたNYHA機能分類III度までの症例、弁輪拡大を示す症例では弁形成術が優れていると報告した。急性心筋梗塞後の機能的合併症である乳頭筋断裂に対する緊急手術以外では、急性期および慢性期のIMRに対する形成術が可能であり、これにより弁閉鎖不全症から回避できて良好な遠隔成績が得られるとも報告した。

同時期に、1985年から1997年の13年間に482例のIMRに対して397例(82%)に形成術、85例(18%)に人工弁置換術が行われたクリーブランドクリニックからのGillinovらによる遠隔成績の報告がある。彼らは遠隔成績の分析のなかで興味深い検討を行っている。たとえば、弁形成術と人工弁置換術が行われた患者の術前状態は同じか、生存率は弁形成術後の患者で優れているのか、どのような患者に弁形成術、どのような患者に人工弁置換術が妥当であるのか、用いてきた弁形成術の耐久性は如何であろうか、などである。心不全状態が重篤で高度の僧帽弁逆流、あるいは緊急手術では弁置換術、待機的手術では弁形成術が行われ、明らかに術前状態が異なることが示された。IMRに対する人工弁置換術の遠隔成績は術前状態に関係なく一定であったが、術前状態が比較的落ち着いた待機的手術症例では人工弁輪を用いた弁形成術が有意に遠隔

成績を改善したと報告している。彼らの弁形成術の79%は undersized ring annuloplasty (30 mm 以下) であり、心膜による弁輪形成術は良い結果をもたらさなかった。

IMR に対して弁形成術か人工弁置換術かを検討した Calafiore らの報告¹⁴⁾ では、心エコー図検査による僧帽弁 coaptation depth が 11 mm 以上では弁形成術後の IMR の再発がみられ、人工弁置換術が妥当であると報告した。29 例に行われた弁形成術の方法は、グルタルアルデヒド処理の心膜 (52 mm, 26 mm リングに相当) 10 例と、縫合糸 (2-0 タイクロン) による DeVega 様の後尖弁輪の縫縮 19 例であった。すなわち、リングに置き換えて考えると partial flexible ring といえる。Bolling はコメントのなかで、彼らの弁輪形成術では trigone 間と前後径 (A-P distance) が縮まらず、固定されないことによる IMR の再発のリスクに触れている。

また、Glower らは 141 例の IMR に対して full rigid ring によるワンサイズダウンの annuloplasty を行い、弁接合の深さを 8 mm 以上とすることで 8 年の再発率を 2% に改善させたとしている¹⁵⁾。最近の Toronto からの報告では、乳頭筋断裂あるいは延長例が 202 例中 115 例 (57%) と多いのが特徴であるが、左室機能低下による IMR では形成術と弁置換術で有意差はないとしている¹⁶⁾。

これまでの IMR に対する外科治療の遠隔成績は、後ろ向きの解析や手術方法もそれぞれの術者の経験によるところが大きかったと思われる。

V. IMR に対する手術適応

これまでの術後遠隔成績から、IMR に対する手術適応は Adams らが報告している基準¹⁷⁾ が現在のところ納得できるものではないかと思われる (表 2)。冠動脈バイパス術が体外循環を用いずとも安定した成績を得られるようになってきたが、血行再建による左室機能の改善と IMR の消失が予測困難である限り、軽度あるいは中等度の IMR 症例では OPCAB に固執することなく reduction annuloplasty を行うことが推奨される。こういった症例では reduction annuloplasty により高い確率で IMR が消失するので、ring annuloplasty に習熟することが望まれる。IMR に対する手術適応と術中判断で困るのは、IMR の程度が容量負荷、圧負荷で容易に変化するので、手術直前あるいは術中 TEE 図検査の所見が遠隔成績を反映しないことである¹¹⁾。低左心機能 (左室駆出率 40% 未満) 症例では軽度の IMR でも手術後の影響は大きいので、IMR に対する積極的な外科治療が勧められる。

表 2 IMR に対する手術適応

- ・ 2+ 以上の IMR (術前経胸壁心エコー図検査)
- ・ 2+ 以下の IMR (術中負荷テスト (容量・圧))
- ・ 重篤な左室機能低下症例
- ・ うっ血性心不全の既往がある症例

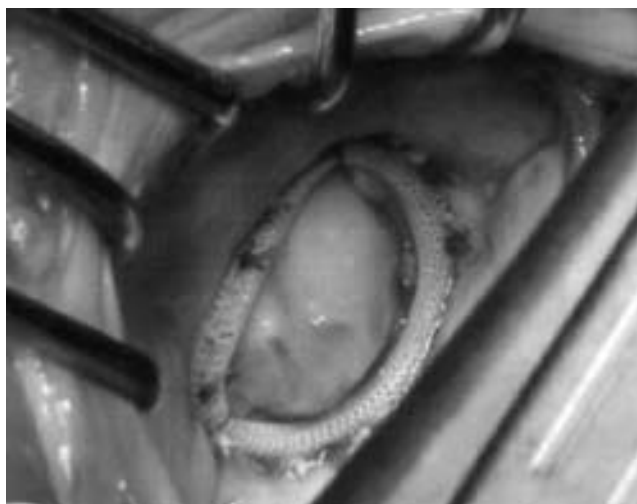

図 4 IMR に対する physio ring 24 mm を用いた reduction annuloplasty

VI. 手術術式

Tethering の強い、逆流率 50~60% 以上の IMR 症例、あるいは乳頭筋断裂、乳頭筋延長による IMR 症例では緊急手術となることが多く、弁下部組織を温存した人工弁置換術の選択を余儀なくされることもある。リングを用いた reduction annuloplasty は、Gillinov らが報告¹³⁾ しているように 70% 前後の患者で効果的であろう。IMR の形成術方法は、用いる人工弁輪の種類あるいはサイズをとってみても混乱のなかにある。低左心機能が基本にある IMR に対する手術は、単純で再現性に富み、様々な IMR の病態に適応できる術式が望ましいが、重症例では僧帽弁輪、弁葉、腱索、乳頭筋、あるいは左室におよぶ多くの術式が報告されている。これまでに報告されているか、あるいは検討されつつある興味ある術式を述べることにする。

1. 弁輪に対する形成術

心筋梗塞によって左室のリモデリングを来し、弁輪拡大 (= 左室拡大) と乳頭筋が外側後方にずれることで僧帽弁の tethering, IMR を生じてくるのであるが、これに対して僧帽弁輪の形成術のみで対処しようとする手術である。単純な reduction annuloplasty 後の術中写真を図 4 に示すが、後尖は後方に引っ張られているので前尖のみの mono-cusp 様になる。当然のごとく、tethering の要素が強くなると弁輪形成のみでは対応が困難となる。この限界については Calafiore らの報告¹⁴⁾ が参考になるが、弁輪形成術の方法が特異的であるのでさらなる検討が必要であろう。

Bolling らにより reduction annuloplasty が推奨され¹⁸⁾、通常のリングサイズよりも 1 サイズあるいは 2 サイズ小さいリングを用いることにより、IMR を制御すると同時に左室後壁を積極的に縫縮することにより左室のリモデリングが期待された。現在多くの市販されている人工弁輪があり、partial flexible ring, total flexible ring, semi-rigid total

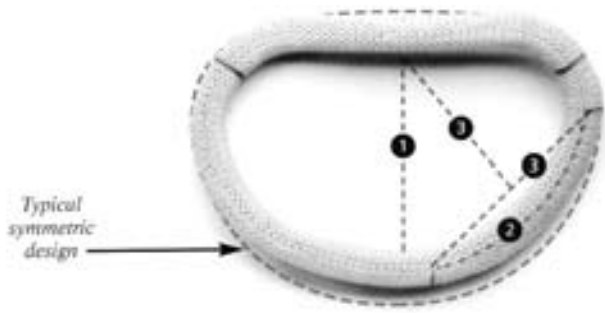


図5 IMRに対する新しいリング Carpentier-McCarthy-Adams IMR ETlogix annuloplasty ring (reduced AP distance, dipped P3 region, reduced P2-P3 curvature)



図6 IMRに対する新しいリング GeoForm ring

ring あるいは total rigid ring のなかで、IMR に対して最も適した人工弁輪は何かについては多くの議論がある。最近では、僧帽弁の前後径を短縮できる硬い人工弁輪が良いだろうとの見解が多いが、それらの限界や臨床成績について判断するのは時間が必要である。IMR に対する特別なリング、Carpentier-McCarthy-Adams リング (図5) や、Bolling, Alfieri らによる GeoForm ring (dog bone-shape ring)¹⁹⁾ (図6) が新しく開発されて臨床応用が開始されており、今後の臨床成績の報告が楽しみである。

2. 弁葉に対する手術

Tethering により僧帽弁が左室側に引っ張られて逆流を

生じていることから、弁葉を拡大して弁接合を良好にする手術方法である (図7)^{20, 21)}。心膜パッチにより前尖、あるいは後尖の拡大をするのであるが、パッチ拡大の程度、部位について議論が残る。さらに、低左心機能の患者における手術時間を考慮すると、手術操作に時間がかかるのが欠点といえよう。

3. 腱索に対する手術

Messas らが報告した chordal cutting の方法は、羊を用いて回旋枝領域の梗塞を作成して、平均 4.1 カ月後に体外循環下に 2 本の両側 basal chordae を切断するものである²²⁾。梗塞作成後 4.1 カ月で拡張期容量は 37%、収縮期容量は 100% 増加し、僧帽弁は心尖部方向に tethering を生じて逆流率 39% の IMR が作成され、chordal cutting により IMR の程度と tenting volume は左室駆出率の低下を来すことなく (41%、42%) 梗塞前に改善した。

われわれは透析例の IMR に初めて適応した²³⁾。透析例では人工弁置換術後の問題が多いので本法の適応を試みた。右側左房を切開して僧帽弁に到達し、僧帽弁が粘液変性あるいはリウマチ性など解剖学的に異常がないことを確認して chordal cutting を行った。前尖中央で僧帽弁腱索は内側、外側に二分されるので、内側の前尖自由縁に付着する rough zone chordae を神経フックで尾側へ牽引して助手に固定してもらう。次いで、別の神経フックを用いて、前尖 rough zone-clear zone の境界に付着する二次腱索のなかで最も太い腱索、いわゆる strut chordae あるいは stay chordae を探って手前に牽引する。通常の二次腱索と異なり、strut chordae あるいは stay chordae を牽引できると rough zone-clear zone の境界にはっきりした窪みができる。これらが確認できたらナイフ (no. 15) を用いて他の腱索や僧帽弁組織を傷つけることなく切断する。この方法の利点は長さや大きさの調整をしなくて切断のみで簡単なことである。手術後の心エコー図検査では、前尖が左房側に凸となって tenting area が減少し、MR は改善した (図8)。後下壁梗塞による僧帽弁の tethering は主に後内側乳頭筋の移動により生じており、弁輪動態も左右対称ではな

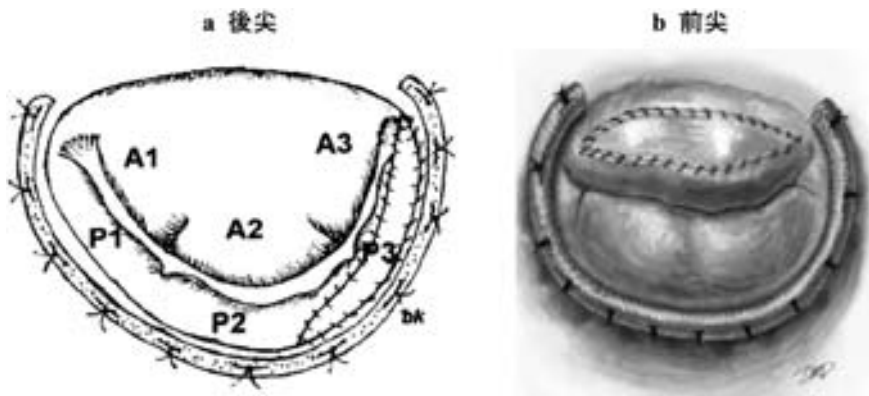


図7 弁葉拡大術

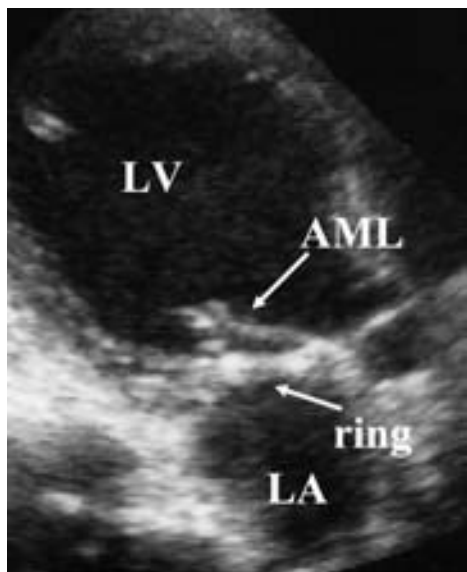


図8 Chordal cutting 術後の心エコー図
Strut chordae を含む二次腱索を切断したことで、前尖が左室側に凸の形から左房側に凸の形に変わって後尖との弁接合が良好になっている。
LV: left ventricle, AML: anterior mitral leaflet, LA: left atrium

く後内側後尖弁輪の動きが弁尖の tethering と同様に低下していると考えられるので、chordal cutting は両側ではなくて後内側の strut chordae のみでよいのではないかと考えられる。Strut chordae 切断による左室機能障害が危惧されるなど、遠隔期の追跡調査が待たれるところである。追跡期間が短いものの、筆者らが経験した chordal cutting の7例のうちでは、前壁梗塞でDor手術を併せて行った1例が心不全で再入院となったが、他の6例では順調な経過を示している。

4. 乳頭筋あるいは左室後壁に対する手術

すでに述べてきたように、僧帽弁の tethering は心筋梗塞により乳頭筋が後外側に偏移することで生じる。この乳頭

筋を手術操作で元に戻そうとする術式である。Kron らの方法 (図 9a) は乳頭筋と弁輪との間に糸針をかけて短縮する、すなわち乳頭筋を弁輪側に持ち上げるような術式である²⁴⁾。一方、Hvass らの乳頭筋 sling 法 (図 9b) は、4 mm 径のゴアテックスチューブを左右乳頭筋基部の左室内柱に通して縫縮固定する方法である²⁵⁾。最近の報告では 24 例に行われ、22 例で IMR は軽微以下になり、左室機能も改善している。この方法は左房側から手術が可能であり、IMR の病態である左室後壁、乳頭筋間距離を縮める手術方法として注目される。

5. 体外循環を用いない形成術

OPCAB に合わせて coapsys system による左室前後径の短縮によって IMR の軽減が試みられている²⁶⁾。

VII. IMR に対する弁形成術後の逆流再発

最近では IMR の再発に関しての検討がみられる。McGee らは 585 例の弁輪形成症例 (flexible band 68%, rigid ring 21%, pericardial annuloplasty 11%) で遠隔期の再発を検討した²⁷⁾。1 年以上遠隔期の心エコー図検査は 17% の症例でしかなされていないが、術後 6 カ月で 1+ 以下の IMR 症例は 71% から 41% に減少し、3+ 以上の IMR は 13% から 28% に増加し、再発は人工弁輪の種類と関係なく、心膜症例が多かったとしている。また、Hung, Matsunaga らは術後に左室の収縮形状が改善しない症例、後乳頭筋の外側への偏移が著しい症例 (tethering の強い IMR?) では IMR が再発する傾向にあったと報告した^{28, 29)}。Dor 手術など左室形成術が必要な症例では、左室形成術後の sphericity が IMR の再発と関連して問題となってくるであろう。血行再建術と IMR に対する弁形成術で左室収縮機能の改善がみられない症例では、IMR の再発が危惧されることとなる。これらに対しては弁下部組織温存による人工弁置換術の適応があると考えられる。

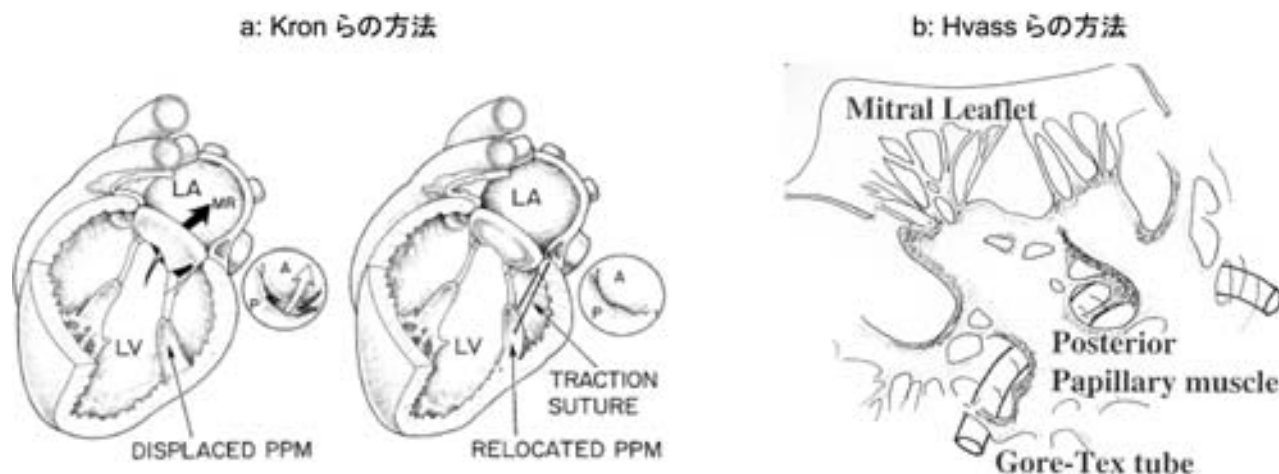


図9 乳頭筋に対する手術
LA: left atrium, MR: mitral regurgitation, LV: left ventricle, PPM: papillary muscle

表3 弁形成術の問題点

-
- ・リングの種類：total or partial
flexible or rigid
 - ・リングのサイズ：one size reduction
two size reduction
 - ・リング以外の特別手術操作が必要か？
どの手術を加えたら良いのか？
 - ・形成術の適応でない症例は？
-

VIII. IMR に対する弁形成術の問題点と今後の展望

IMR に対する弁形成術といっても、形成術の方法は千差万別で、リングの種類、サイズの選択のみでも混乱がみられる(表3)。とくに、施設ごとの症例数が限られた本邦では一定の方向性を示すことは困難であろうと思われるが、詳細な心エコー図検査の結果とマッチングさせるべく、理論的根拠を前提とした症例ごとの外科治療経験が財産となってゆくことを期待する。

現況では外科医に紹介される IMR 症例は極めて重篤な症例で、外科治療以外では救命できない症例が多い。一方、いわゆる IIIb タイプの IMR では、Mayo グループから報告されているように軽度あるいは中等度であっても内科的治療の遠隔成績が極めて不良であるのかどうか、社会環境や医療事情の異なる本邦の現状は不明である。これからは個々の症例で 2D または 3D 心エコー図による僧帽弁と左室壁運動の病態を十分に理解した後に治療方法の選択が行われ、それらの臨床成績を注視してゆくことが必要であろう。虚血性心疾患を治療する循環器内科・外科が協力して IMR の診断、治療、外科的手術適応とその成績に注意深く取り組んでゆくことが期待される。

文 献

- 1) Grigioni F, Enriquez-Sarano M, Zehr KJ, Bailey KR, Tajik AJ: Ischemic mitral regurgitation. Long-term outcome and prognostic implications with quantitative Doppler assessment. *Circulation* 2001; **103**: 1759-1764
- 2) Burch GE, DePasquale NP, Phillips JH: The syndrome of papillary muscle dysfunction. *Am Heart J* 1968; **75**: 399-415
- 3) Godley RW, Wann LS, Rogers EW, Feigenbaum H, Weyman AE: Incomplete mitral leaflet closure in patients with papillary muscle dysfunction. *Circulation* 1981; **63**: 565-571
- 4) Otsuji Y, Handshumacher MD, Liel-Cohen N, Tanabe H, Jiang L, Schwammenthal E, Guerrero JL, Nicholls LA, Vlahakes GJ, Levine RA: Mechanism of ischemic mitral regurgitation with segmental left ventricular dysfunction: three-dimensional echocardiographic studies in models of acute and chronic progressive regurgitation. *J Am Coll Cardiol* 2001; **37**: 641-648
- 5) Kono T, Sabbah HN, Rosman H, Alam M, Jafri S, Goldstein S: Left ventricular shape is the primary determinant of functional mitral regurgitation in heart failure. *J Am Coll Cardiol* 1992; **20**: 1594-1598

- 6) Kwan J, Shiota T, Agler DA, Popovic ZB, Qin JX, Gillinov MA, Stewart WJ, Cosgrove DM, McCarthy PM, Thomas JD: Geometric differences of the mitral apparatus between ischemic and dilated cardiomyopathy with significant mitral regurgitation: real-time three-dimensional echocardiography study. *Circulation* 2003; **107**: 1135-1140
- 7) Watanabe N, Ogasawara Y, Yamaura Y, Kawamoto T, Toyota E, Akasaka T, Yoshida K: Quantitation of mitral valve tenting in ischemic mitral regurgitation by transthoracic real-time three-dimensional echocardiography. *J Am Coll Cardiol* 2005; **45**: 763-769
- 8) Aklog L, Filsoufi F, Flores KQ, Chen RH, Cohn LH, Nathan NS, Byrne JG, Adams DH: Does coronary artery bypass grafting alone correct moderate ischemic mitral regurgitation? *Circulation* 2001; **104** (Suppl I): I-68-I-75
- 9) Lancellotti P, Troisfontaines P, Toussaint AC, Pierard LA: Prognostic importance of exercise-induced changes in mitral regurgitation in patients with chronic ischemic left ventricular dysfunction. *Circulation* 2003; **108**: 1713-1717
- 10) Kay GL, Kay JH, Zubiato P, Yokoyama T, Mendez M: Mitral valve repair for mitral regurgitation secondary to coronary artery disease. *Circulation* 1986; **74** (Suppl I): I-88-I-98
- 11) Czer LSC, Mauer G, Trento A, DeRobertis M, Nessim S, Blanche C, Kass RM, Chauv A, Matloff JM: Comparative efficacy of ring and suture annuloplasty for ischemic mitral regurgitation. *Circulation* 1992; **86** (Suppl II): II-46-II-52
- 12) Grossi EA, Goldberg JD, LaPietra A, Ye X, Zakow P, Sussman M, Delianides J, Culliford AT, Esposito RA, Ribakove GH, Galloway AC, Colvin SB: Ischemic mitral valve reconstruction and replacement: comparison of long-term survival and complications. *J Thorac Cardiovasc Surg* 2001; **122**: 1107-1124
- 13) Gillinov AM, Wierup PN, Blackstone EH, Bishay ES, Cosgrove DM, White J, Lytle BW, McCarthy PM: Is repair preferable to replacement for ischemic mitral regurgitation? *J Thorac Cardiovasc Surg* 2001; **122**: 1125-1141
- 14) Calafiore AM, Gallina S, Di Mauro M, Gaeta F, Iaco AL, D'Alessandro S, Mazzei V, Giammarco GD: Mitral valve procedure in dilated cardiomyopathy: repair or replacement. *Ann Thorac Surg* 2001; **71**: 1146-1153
- 15) Glower DD, Tuttle RH, Shaw LK, Orozco RE, Rankin JS: Patient survival characteristics after routine mitral valve repair for ischemic mitral regurgitation. *J Thorac Cardiovasc Surg* 2005; **129**: 860-868
- 16) Al-Radi OO, Austin PC, Tu JV, David TE, Yau TM: Mitral repair versus replacement for ischemic mitral regurgitation. *Ann Thorac Surg* 2005; **79**: 1260-1267
- 17) Adams D, Filsoufi F, Aklog L: Surgical treatment of the ischemic mitral valve. *J Heart Valve Dis* 2002; **11** (Suppl 1): s-21-s-25
- 18) Bolling SF, Deeb GM, Bach DS: Mitral valve reconstruction in elderly, ischemic patients. *Chest* 1996; **109**: 35-40
- 19) Maisano F, Redaelli A, Soncini M, Votta E, Arcobasso L, Alfieri O: An annular prosthesis for the treatment of functional mitral regurgitation: finite element model analysis of a dog bone-shaped ring prosthesis. *Ann Thorac Surg* 2005; **79**: 1268-1275
- 20) Kincaid EH, Riley RD, Hines MH, Hammon JW, Kon ND: Anterior leaflet augmentation for ischemic mitral regurgitation. *Ann Thorac Surg* 2004; **78**: 564-568

- 21) Dobre M, Koul B, Rojer A: Anatomic and physiologic correction of the restricted posterior mitral leaflet motion in chronic ischemic mitral regurgitation. *J Thorac Cardiovasc Surg* 2000; **120**: 409–411
- 22) Messas E, Pouzet B, Touchot B, Guerrero JL, Vlahakes GJ, Desnos M, Menasche P, Hagege A, Levine RA: Efficacy of chordal cutting to relieve chronic persistent ischemic mitral regurgitation. *Circulation* 2003; **108** (Suppl II): II-111–II-115
- 23) Wakiyama H, Okada Y, Kitamura A, Tsuda S, Shomura Y, Shinkai M, Fujiwara H, Handa N, Nasu M, Tanabe K, Tani T, Morioka S: Chordal cutting for the treatment of ischemic mitral regurgitation: two case reports. *J Cardiol* 2004; **44**: 113–117 (in Japanese)
- 24) Kron IL, Green GR, Cope JT: Surgical relocation of the posterior papillary muscle in chronic ischemic mitral regurgitation. *Ann Thorac Surg* 2002; **74**: 600–601
- 25) Hvass U, Tapia M, Baron F, Pouzet B, Shafy A: Papillary muscle sling: a new functional approach to mitral repair in patients with ischemic left ventricular dysfunction and functional mitral regurgitation. *Ann Thorac Surg* 2003; **75**: 809–811
- 26) Grossi EA, Saunders PC, Woo YJ, Gangahar DM, Laschinger JC, Kress DC, Caskey MP, Schwartz CF, Wudel J: Intraoperative effects of the coapsys annuloplasty system in a randomized evaluation (RESTOR-MV) of functional ischemic mitral regurgitation. *Ann Thorac Surg* 2005; **80**: 1706–1711
- 27) McGee EC, Gillinov AM, Blackstone EH, Rajeswaran J, Cohen G, Najam F, Shiota T, Sabik JF, Lytle BW, McCarthy PM, Cosgrove DM: Recurrent mitral regurgitation after annuloplasty for functional ischemic mitral regurgitation. *J Thorac Cardiovasc Surg* 2004; **128**: 916–924
- 28) Hung J, Papakostas L, Tahta SA, Hardy BG, Bollen BA, Duran CM, Levine RA: Mechanism of recurrent ischemic mitral regurgitation after annuloplasty: continued LV remodeling as a moving target. *Circulation* 2004; **110** (Suppl II): II85–II90
- 29) Matsunaga A, Tahta SA, Duran CM: Failure of reduction annuloplasty for functional ischemic mitral regurgitation. *J Heart Valve Dis* 2004; **13**: 390–398