

急性心筋梗塞後左室破裂修復術後に発症した 一過性収縮性心膜炎の一例

前田 孝一, 阪越 信雄, 松浦 良平, 島崎 靖久

80歳男性. 急性心筋梗塞(AMI)後左室自由壁破裂(LVFWR)を発症し, 心尖部後壁の oozing に対して, タココンプ, フィブリン糊にて止血した. 術後経過は良好で, 術後9日目にリハビリ目的で前医に転院した. 術後15日目頃から呼吸困難感が出現. 心エコーにて septal bounce, 心室流入波の呼吸性変動, 心臓カテーテル検査にて右室圧波形の dip and plateau pattern を認め, 収縮性心膜炎(CP)と診断された. 利尿薬による保存的加療の効果は乏しく再度当院に搬送された. 転院時心不全症状は軽度であったため, 前医より投与されていた高容量 NSAIDs(アスピリン末 2250 mg/day)を継続投与したところ, 転院1週間後には呼吸苦は完全に消失. 心エコー上も心嚢液, 胸水ともに著明に減少し, 心室流入波の呼吸性変動もほぼ正常化した. 転院後21日目に退院し, 現在も再発なく外来通院中である. CPの中には一過性の経過をたどるもの(transient CP)があるとされ, 本例のように原疾患の治癒過程で収縮性心膜炎様病態が早期にみられ, かつ血行動態が比較的安定している場合は transient CP の可能性があり, 心膜切除術に先行した高容量 NSAIDs による保存的加療は選択すべき治療法のひとつと考えられた.

KEY WORDS: acute myocardial infarction (AMI), left ventricular free wall rupture (LVFWR), constrictive pericarditis (CP), non-steroidal anti-inflammatory drugs (NSAIDs)

Maeda K, Sakagoshi N, Matsuura R, Shimazaki Y: A case of transient constrictive pericarditis after surgical treatment of postinfarction left ventricular free wall rupture. J Jpn Coron Assoc 2011; 17: 19-21

I. はじめに

収縮性心膜炎の中には一過性の経過をたどる(transient CP)ものがあるとされる^{1, 2)}. 一般的に CP の治療法としては心膜切除術が選択されるが, transient CP では保存的加療が奏功すると報告されている²⁾. 今回, 急性心筋梗塞後左室自由壁破裂修復術後早期に収縮性心膜炎を来した例に対し高容量 NSAIDs が著効した1例を経験したので若干の文献的考察を加え報告する.

II. 症 例

症例: 80歳, 男性.

主訴: 意識消失発作

既往歴: 高血圧症

現病歴: 2009年3月24日, 急性心筋梗塞(AMI)後左室自由壁破裂(LVFWR)を発症. IABP 装着後, 手術目的のため当院救急搬送され, 同日, 緊急手術を行った.

手術所見: 中等量の心嚢液が貯留していた. 左室後壁に oozing カ所がみられ, oozing 型 LVFWR であった. タ

ココンプにて圧迫止血し, さらにフィブリン糊を噴霧し手術終了とした.

術後第1病日に IABP を抜去. 術後第7病日の心エコーでは下壁, 後壁の asynergy を認めたもののそれ以外は特記事項を認めなかった. 術後第9日目にリハビリ継続目的で前医へ転院となった. 転院約1週間後(術後第15病日頃)より呼吸困難感が出現. 心エコーにて心膜の肥厚・輝度上昇, 心室中隔の呼吸性変動(septal bounce)や心室流入波の呼吸性変動を, また心臓カテーテル検査では右室圧波形の dip and plateau を認め(図1)収縮性心膜炎と診断された. 利尿薬の効果は乏しく術後第30病日再度当院に搬送された.

転院時現症: 意識清明. 血圧 116/79 mmHg, 脈拍数 77 回/分.

血液・生化学検査所見: WBC 8200 / μ L, CK 55 IU/L, AST 15 IU/L, LDH 208 IU/L, CRP 2.61 mg/dL, BNP 465 pg/ml.

胸部 X 線写真: CTR 56.4%, 両側(左優位)胸水貯留(図2).

心電図: sinus rhythm, HR 67 回/分, II, III, aVF, V4-6: negative T.

心エコー: 下壁, 後壁領域は hypokinesis. 拡張期に septal bounce を認めた. 僧帽弁の inflow は呼吸時 81

社会保険紀南病院心臓血管外科(〒646-8588 和歌山県田辺市新庄町46番地の70)(本論文の主旨は第23回日本冠疾患学会学術集会にて発表した)
(2010.3.4 受付, 2011.1.27 受理)

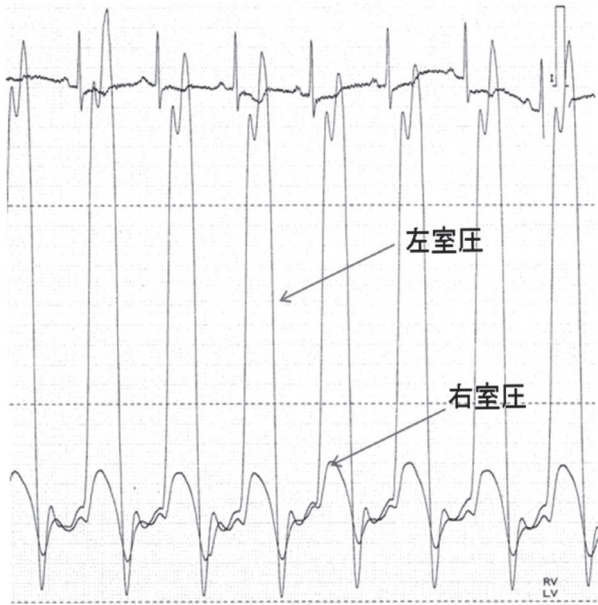


図1 心臓カテーテル検査
LV, RVの拡張期血圧はほぼ等しく, RV圧波形はdip and plateau patternを示す。

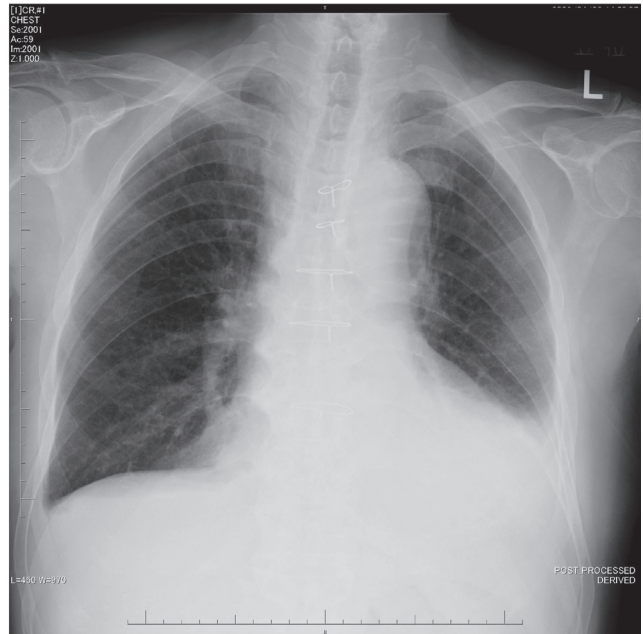


図2 胸部レントゲン写真
両側(左優位)胸水貯留を認めた

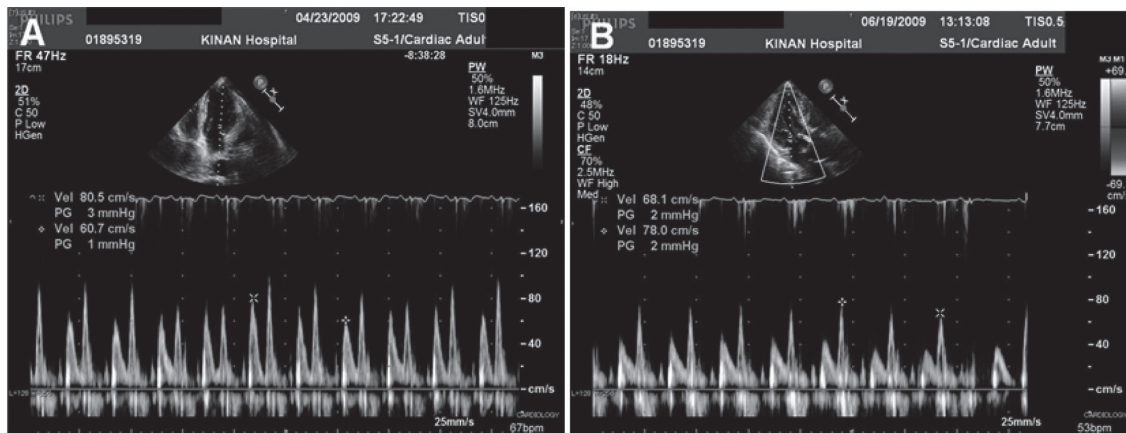


図3 心エコー所見(A:再入院時, B:退院時)
A:僧帽弁のinflowは呼気時81 cm/s, 吸気時61 cm/sと25%の呼吸性変動を認めた。
B:保存的加療にて呼気時78 cm/s, 吸気時68 cmと呼吸性変動は16%に改善した。

cm/s, 吸気時61 cm/sと25%の変動を認め(図3A), また三尖弁のinflowは呼気時38 cm/s, 吸気時69 cm/sと46%の呼吸性変動を認めた。季肋部からの四腔断層像にて心臓, 特に右室自由壁が肝臓を引っ張るような縦方向の動き(心膜癒着サイン)をみせており, 心膜癒着が示唆された。

高容量NSAIDs(アスピリン末2250 mg/day)は内服を継続した。転院約1週間後(術後第37病日頃)には呼吸苦は完全に消失。心エコー上, 心嚢液, 胸水はともに著明に減少した。僧帽弁のinflowの呼吸性変動も16%に改善

を認め(図3B), 治療前みられた心膜癒着サインはほぼ消失していた。その後, 術後第51病日に退院し, 現在は再発なく外来通院中である。

III. 考 察

収縮性心膜炎(constrictive pericarditis: CP)は顕性もしくは非顕性の急性心外膜炎に引き続く治癒過程において心膜の癒着と肥厚, 石灰化などにより心臓の拡張が著しく障害される疾患である^{3, 4)}。以前は結核性心外膜炎が原因となる頻度が多かったが, 現在では特発性が多いと

されている⁴⁾。その他の病因として、細菌やウイルスなどによる感染症や、膠原病、開心術後、放射線療法、悪性腫瘍の心外膜転移などがあるが、その発症機序は未だ明らかにされていない^{1, 2, 4-6)}。特に本例のように開心術合併症の中でCPは稀であり、全開心術中0.2-0.3%に起こるとされる⁵⁾。一方、Sagrsta-Sauledaらは177例のCPのうち16例(9%)が保存的経過観察のみで治癒したと報告し、これを一過性収縮性心膜炎(transient CP)とした¹⁾。Transient CPもさまざまな原疾患で起こるとされるが、Haleyらはtransient CP全36例のうち25%が開心術後であったと報告している²⁾。Transient CPの発症機序も慢性CPと同様明らかにされていないが、Haleyらは本例のように原疾患の治療過程で収縮性心膜炎様病態が早期にみられ、かつ血行動態が比較的安定している場合はtransient CPの可能性があると述べている²⁾。またCiminoらは開心術後収縮性心膜炎の44%に心膜切開(開心)術後症候群(postpericardiotomy syndrome: PPS)が先行したと報告している⁵⁾。同時にPPSは開心術後の約30%に比較的早期(術後数週間)に発症するが、発熱、胸膜炎、心膜炎など心外膜の炎症とその周囲の炎症の徴候であり、収縮性心膜炎へ移行するか否かを注意深く観察すべきと指摘している。本例では発熱などの所見は認めなかったものの、PPSの発症時期として合致しており、収縮性心膜炎へと移行した可能性も十分考えられた。

収縮性心膜炎はエコー上、心膜の肥厚・輝度上昇が特徴とされている。しかしTalreja DRらは収縮性心膜炎の患者でも心膜肥厚を伴わない例があると報告し、診断は血行力学的要素が重要であり、心膜の肥厚は必ずしも必要ではないとされる⁷⁾。その他のエコー所見としては心室中隔の呼吸性変動(septal bounce)や心室流入波の呼吸性変動が特徴的である^{1, 2, 6, 8, 9)}。心臓カテーテルでは左室、右室の拡張期血圧はほぼ等しく、右室圧波形はdip and plateau patternを示す。本例では、心エコー上、心膜の肥厚は顕著でなかったものの、septal bounceや心室流入波の呼吸性変動と心膜癒着サインを、また、心カテーテル検査上、右室圧波形のdip and plateau patternを示した。

慢性CPの治療法としては一般的に心膜切除術とされている^{3, 4)}が、Haleyらはtransient CP患者の56%にNSAIDs、44%にsteroidを用いて保存的治療を行い良好な成績を得たと報告している²⁾。本例では1. 開心術後早期でありそれによる高度な癒着が予想されること、2. 急性心筋梗塞後左室自由壁破裂修復術後であり、壊死心筋の脆弱性が懸念されることより手術(心膜切除術)は通常よ

りハイリスクと判断した。幸い心不全症状はそれほど重篤でなかったこともあり保存的加療を行うこととした。

また保存的加療が奏功しなかった場合(一過性でなかった場合)の手術的加療への移行時期についてははっきりとした論拠はないが、開心術後transient CPが治癒するまでに要した平均期間は約17週間であったとする報告があり²⁾、ひとつの指標になるかもしれない。

急性心筋梗塞後左室自由壁破裂修復術後早期に収縮性心膜炎を来し、高容量NSAIDsが著効した1例を経験した。本例のように血行動態が比較的安定している場合はtransient CPの可能性があり、心膜切除術に先行した高容量NSAIDsによる保存的加療は選択すべき治療法のひとつと考えられた。

文 献

- 1) Sagrista-Sauleda J, Permanyer-Miralda G, Candell-Riera J, Angel J, Soler-Soler J: Transient cardiac constriction: an unrecognized pattern of evolution in effusion acute idiopathic pericarditis. *Am J Cardiol* 1987; **59**: 961-966
- 2) Haley JH, Tajik AJ, Danielson GK, Schaff HV, Mulvagh SL, Oh JK: Transient constrictive pericarditis: causes and natural history. *J Am Coll Cardiol* 2004; **43**: 271-275
- 3) Ha JW, Oh JK, Schaff HV, Ling LH, Higano ST, Mahoney DW, Nishimura RA: Impact of left ventricular function on immediate and long-term outcomes after pericardiectomy in constrictive pericarditis. *J Thorac Cardiovasc Surg* 2008; **136**: 1136-1141
- 4) Tirilomis T, Unverdorben S, von der Emde J: Pericardiectomy for chronic constrictive pericarditis: risks and outcome. *Eur J Cardiothorac Surg* 1994; **8**: 487-492
- 5) Cimino JJ, Kogan AD: Constrictive pericarditis after cardiac surgery: Report of three cases and review of the literature. *Am Heart J* 1989; **118**: 1292-1301
- 6) 益子健男, 野村耕司, 水野朝敏, 鈴木和彦, 橋本和弘, 堀越茂樹, 黒澤博身, 鈴木 茂, 伊藤龍彦, 中村 徹: 開心術後の収縮性心膜炎の1手術例. *胸部外科* 1993; **46**: 445-447
- 7) Talreja DR, Edwards WD, Danielson GK, Schaff HV, Tajik AJ, Tazelaar HD, Breen JF, Oh JK: Constrictive pericarditis in 26 patients with histologically normal pericardial thickness. *Circulation* 2003; **108**: 1852-1857
- 8) 吉井清乃, 高橋文彦, 岡田 基, 竹内利治, 会沢佳昭, 赤坂和美, 木戸伸介, 川村祐一郎, 長谷部直幸, 郷 一知, 菊池健次郎: 副腎皮質ステロイドが奏功した開心術後収縮性心膜炎の1例. *心臓* 2003; **35**: 817-822
- 9) 木川幾太郎, 三浦純男, 福田幸人, 宮入 剛: 左小開胸低侵襲OPCAB後収縮性心膜炎の1例. *胸部外科* 2009; **62**: 1175-1177